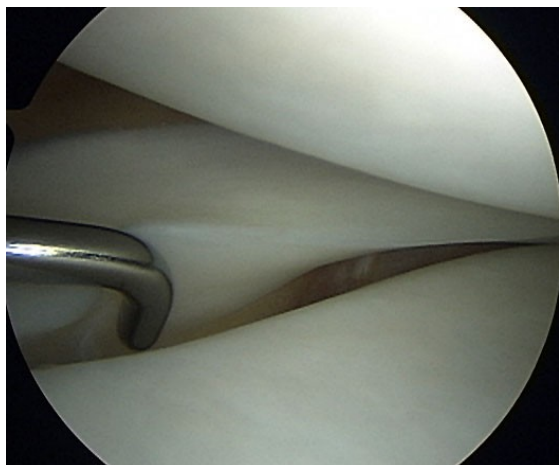




2013

Ghidul pacientului

Artroscopia de genunchi



Dr Vlad Predescu

*Medic primar ortoped
Specialist chirurgie artroscopica si
traumatologie sportiva*

Ce este artroscopia?

Artroscopia genunchiului este o procedura chirurgicala miniinvaziva (incizii de aproximativ 1 cm) prin care medicul ortoped vizualizeaza interiorul articulatiei genunchiului cu ajutorul unui instrument numit artroscop, in acest fel putand fi diagnosticate si tratate diferite probleme articulare.

Artroscopul este de fapt o camera video in miniatura care transmite unui monitor imagini marite din interiorul articulatiei, ortopedul avand astfel o viziune clara asupra genunchiului.

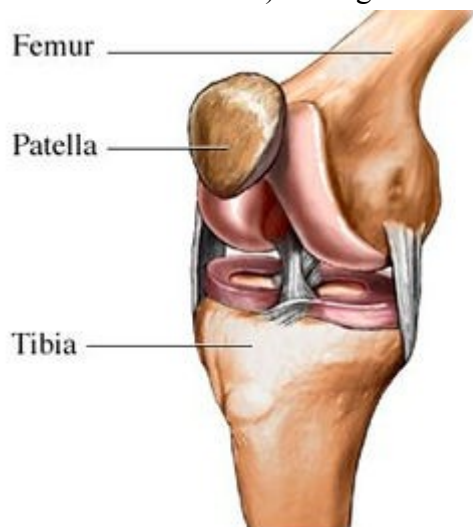
Chirurgia articulara a cunoscut o mare imbunatatire de la introducerea artroscopului. Operatiile sunt mult mai putin traumatizante, vindecarea este mult mai rapida, recuperarea este extrem de scurta, iar cicatricile postoperatorii sunt minime.

Cum se face operatia?

Artroscopia presupune de cele mai multe ori anestezie rahidiana (in coloana), foarte rar fiind necesara anestezia generala. Se fac 2 sau 3 incizii de aproximativ 1 cm de o parte si de alta a rotulei, prin care se introduc in genunchi artroscopul si diferitele instrumente necesare repararii leziunilor. In majoritatea cazurilor este o „operatie de o zi”, pacientul plecand „pe picioarele lui” dupa 24 ore de spitalizare. Recuperarea este rapida, simpla si consta intr-un set de exercitii facute la domiciliu.

Anatomia genunchiului

Genunchiul este cea mai mare si cel mai des lezata articulatie a corpului. Este formata din capatul inferior al femurului, capatul superior al tibiei si rotula sau patela, strans unite intre ele de 4 benzi ligamentare (ligamentul incrucisat anterior si posterior; ligamentul colateral medial si lateral) ce asigura stabilitatea genunchiului.



Zonele unde cele 3 oase intra in contact sunt acoperite cu un strat neted de cartilaj articular ce asigura alunecarea usoara in timpul miscarii. In artroza cartilajul articular se „macina” provocand durere.

Intre femur si tibie exista 2 benzi fibroase semicirculare numite menisc intern si extern cu rol de stabilizare a articulatiei si de absorbtie a socurilor.

Toata articulatia este delimitata de o capsula articulara captusita cu o membrana fina numita membrana sinoviala ce are rolul de a secreta un lichid special ce lubrifica genunchiul.

Problemele genunchiului

In mod normal toate componentele genunchiului functioneaza impreuna in deplina armonie. Traumatismele ce apar in timpul practicarii sporturilor sau la serviciu, inaintarea in varsta pot cauza leziuni si inflamatii ale componentelor articulare traduse prin durere si diminuarea mobilitatii genunchiului.

Artroscopia este in masura sa depisteze si sa trateze o serie de afectiuni ale genunchiului:

Leziunea de menisc:

- este de departe cea mai frecventa
- apare de obicei printr-o miscare brusca de rasucire a genunchiului in timpul miscarii, mai ales in cadrul activitatilor sportive
- genunchiul de regula se umfla la cateva ore dupa traumatism
- toate tipurile de leziuni de menisc se pot trata artroscopic prin excizie partiala (se scoate portiunea rupta de menisc) sau sutura
- meniscul se poate rupe de mai multe ori!!

Corpi liberi articulari:

- un traumatism la nivelul genunchiului poate determina desprinderea unui fragment de cartilaj care sa pluteasca liber in articulatie generand durere
- tratamentul consta in excizie artroscopica

Leziunea ligamentelor incrucisate:

- ligamentele sunt benzi de tesut cu rolul de a stabili articulatia
- exista 2 ligamente la nivelul genunchiului ce pot fi reconstruite cu ajutorul artroscopiei: ligamentul incrucisat anterior si ligamentul incrucisat posterior, acesta din urma fiind foarte rar lezat
- nu toate rupturile de ligament incrucisat necesita reconstructie; depinde de varsta, nivelul si tipul de activitate desfasurat
- din pacate simpla sutura a capetelor rupte ale ligamentului nu este suficienta, fiind necesara reconstructia intregului ligament, o procedura mult mai elaborata si cu un timp de recuperare de minim 6 luni

Condromalacia patellei:

- consta in macinarea cartilajului dintre rotula si femur, tradusa prin durere in portiunea din fata a genunchiului mai ales la urcatul si coboratul scarilor
- tratamentul consta in debridarea („curatirea”) zonei afectate

Gonartroza (artroza genunchiului)

- este afectiunea degenerativa a genunchiului in care cartilajul articular este suferind in diferite stadii si pe diferite suprafete
- in functie de evolutia bolii se pot aplica diferite metode de tratament, de la debridarea artroscopica (curatire sau „shaving”), injectarea de solutii vascoelastice cu rol de restabilire a functiilor lichidului sinovial, la osteotomii de reaxare („ indreptarea axului membrului „) si in final artroplastie cu proteza partiala sau totala de genunchi

Simptomatologia genunchiului

Durerea la nivelul genunchiului NU este un eveniment normal! Pacientul trebuie sa mearga la medicul ortoped pentru a fi investigat si diagnosticat. Ca sa gasim cauza durerii trebuie intai sa evaluam *contextul* in care a aparut : varsta pacientului, existenta unui traumatism recent sau vechi, localizarea durerii, momentul aparitiei si evolutia in timp a durerii.

- ✓ *senzatiile de „pocnire”* a genunchiului: daca nu este asociata cu durere, nu este considerat un simptom patologic. Durerea in schimb poate fi cauza rupturii unui ligament (de obicei ligamentul incrucisat anterior - LIA)
- ✓ *senzatiile de „macinare”* articulara :deseori pacientii descriu in timpul mersului cum genunchiul „scartaie”. Cauza cea mai frecventa este artroza genunchiului, o boala degenerativa prin care cartilajul articular este distrus.
- ✓ *genunchiul „in blocaj”*: limitarea flexiei/extensiei genunchiului poate avea o cauza mecanica reala (fragmente cartilajinoase sau alti corpi liberi articulari) sau de ordin subiectiv, durerea fiind cea care reduce mobilitatea (blocajul algic) . Ambele situatii trebuie diagnosticate si tratate.
- ✓ *instabilitatea* in timpul mersului: genunchiul este „tinut” in articulatie de o serie de ligamente, a caror integritate este necesara unei bune functionari. Dupa un traumatism forte, asociat cu edem important, putem ramane cu instabilitate (genunchiul „scapa” in timpul mersului), care semnifica o leziune ligamentara (de obicei, ligamentul incrucisat anterior)
- ✓ *edemul* este asociat mai multor situatii. Daca apare rapid posttraumatic (mai putin de 1h) poate insemna o leziune LIA, daca se dezvolta gradual (ore-zile) probabil avem de a face cu o entorsa sau o leziune de menisc. Cand nu putem relata un traumatism recent, edemul are alte cauze : artroza (boala degenerativa de cartilaj), guta (acumulare de depozite cristaline in articulatie),condrocaalcinoza (depozite de calciu in articulatie) sau infectie (genunchi rosu, dureros la palpare).
- ✓ *Momentul aparitiei*: daca genunchiul doare cand urcam si coboram scari, cel mai probabil avem condromalacie femuropatelara (artroza sub rotula). Durerea matinala, care apare la primii pasi si se remite in cursul zilei, se asociaza frecvent artrozei timpurii.

Prezentarea la medic si diagnostic

- relatarea istoricului bolii: cand a aparut durerea, circumstantele de aparitie (cu sau fara traumatism), evolutia simptomatologiei (durerile s-au accentuat in ultima vreme?), medicamentele luate (analgezice, antiinflamatorii)
- examen fizic facut de medicul ortoped : se constata aspectul clinic al genunchiului , testarea sensibilitatii, a mobilitatii, etc
- teste imagistice : radiografia se efectueaza de rutina si arata anatomia osoasa a genunchiului. Ea poate diagnostica cu usurinta gonartroza (artroza genunchiului) sau avulsiile ligamentare cu pastila osoasa, imaginea fiind in schimb normala in leziunile de menisc sau de ligamente. In aceasta situatie poate fi de ajutor rezonanta magnetica nucleara (RMN) care vede toate structurile genunchiului si cuantifica severitatea leziunii (ruptura partiala sau completa)

Pregatirea preoperatorie

1. In functie de varsta si afectiuni colaterale, va fi nevoie sa facem teste suplimentare celor expuse mai sus:

- analize de sange: hemoleucograma (HLG), teste de coagulare (coagulograma), probe inflamatorii (viteza de sedimentare a hematiilor – VSH, fibrinogen, proteina C reactiva – PCR)
- sumar de urina
- radiografie cardiopulmonara
- electrocardiograma (ECG)

2. Nu mancati si nu beti nimic (nici macar apa!!!) cu minim 8 h inainte de interventie. Asta inseamna sa nu consumam nimic pana in miezul noptii premergatoare operatiei

3. Anuntati medicul anestezist si ortoped daca

- ✓ aveti alergii la medicamente sau anestezice
- ✓ sunteti sub tratament cu antiagregante plachetare (Aspirina, Plavix, Vessel) sau anticoagulante injectabile (Clexane, Fragmin) sau oral (Warfarine). Acestea trebuie oprite cu minim 7 zile inainte de interventie
- ✓ ati avut vreodata fenomene de tromboza venoasa profunda (gambe tumefiate, rosii, dureroase la palpare dar si spontan) sau orice alta anomalie de coagulare a sangelui
- ✓ in ultimele zile aveti febra, frisoane, tuse, iritatii, leziuni tegumentare.

Operatia

Internarea se face cu cateva ore inaintea operatiei. Este important sa nu fi mancat sau baut NIMIC cu cel putin 8 ore preoperator (de regula dupa miezul noptii dinaintea operatiei nu aveti voie sa mancati sau sa beti-nici macar apa). Impreuna cu medicul anesteziat se va stabili ce tip de anestezie vi se potriveste cel mai bine, rahianestezia care va „amorteste de la brau in jos” si va permite sa urmariti pe un monitor operatia si sa discutati in timp real cu medicul operator, sau, in unele cazuri, anestezia generala care va adoarme complet dar este mai solicitanta pentru organism.

Dupa instalarea anesteziei, se dezinfecteaza piciorul cu o solutie pe baza de iod, se monteaza o banda hemostatica (un manso ce opreste partial circulatia sangelui prin picior) si se izoleaza cu campuri sterile zona de operat. Se fac 2 (sau 3) incizii de aproximativ 1 cm de o parte si de alta a rotulei prin care se introduc artroscopul si instrumentele necesare „rezolvarii” leziunii. In acest mod se repara sau se scoate meniscul rupt, se „curata” zonele de artroza sau membrana sinoviala inflamata si se extrag corpii liberi articulari. In cazul in care se constata o ruptura de ligament incrucisat anterior, reconstructia acestuia probabil nu se va efectua in acelasi timp operator. Reconstructia ligamentului incrucisat anterior presupune o interventie mai ampla, implanturi speciale, o perioada de recuperare de minim 6 luni, motiv pentru care de obicei se temporizeaza interventia.

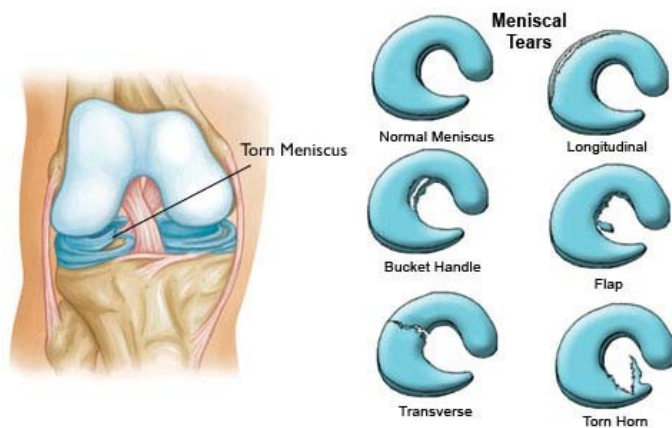
La sfarsitul operatiei se folosesc 2 (sau 3) fire de sutura („copci”), pansament si o fasa elastica, dupa care pacientul este transportat la salon. Externarea se face dupa ce a trecut efectul anesteziei (cateva ore), pacientul plecand „pe picioarele lui” (uneori pot fi necesare carje), dar fara a avea voie sa conduca masina.

Primul control are loc la cateva zile dupa operatie, iar firele se scot la 7-10 zile.

Leziunile de menisc

Meniscurile sunt frecvent afectate in cursul traumatismelor la nivelul genunchilor. Deasemenea , pot suferi modificari degenerative odata cu inaintarea in varsta, fiind cauza de discomfort articular. Ambele tipuri de leziuni necesita tratament chirurgical, atunci cand durerea persista.

O leziune netratata la timp duce la distrugerea cartilajului articular, ceea ce inseamna o agravare a simptomelor.



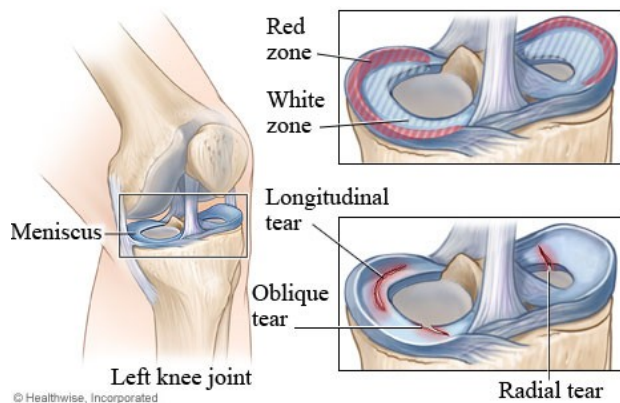
Leziunile meniscale se rezolva in acelasi timp operator cu efectuarea artroscopiei. Dupa operatie, pacientul ramane internat pe sectie sub supraveghere atenta, pentru a nu exista complicatii medicale anestezice. Externarea se face a doua zi, pacientul plecand pe picioarele lui.

In imaginea alaturata avem mai multe tipuri de leziuni: longitudinale, in toarta de cos, transverse, sau coarne meniscale rupte. In functie de zona meniscului afectat, se poate repara sau lasa pe loc. Daca este o leziune longitudinala, la periferia lui, ea se va regenera in timp deoarece zona respectiva este vascularizata (zona "red" rosie) In schimb leziunile din interiorul meniscului sau de la capete trebuie excizate si restabilit conturul, ele nerefacandu-se in timp deoarece nu exista vase de sange (zona "white" alba)

Meniscectomia

Meniscectomia este o procedura chirurgicala prin care se scoate o parte din menisc in scopul rezolvarii unei leziuni a acestuia. Decizia este luata in momentul efectuarii artroscopiei, in functie de diversi factori : localizarea leziunii, aspect, extensie si vechime. Aspectele intraoperatorii se coreleaza cu statusul morfofunctional al pacientului : varsta, nivel de activitate si afectiuni colaterale.

Daca leziunea de menisc provoaca durere sau edem (acumulare de lichid), atunci aceasta trebuie inlaturata iar marginile libere ale meniscului restant regularizate, pentru a reda conturul anatomic nativ al meniscului. Portiunile de menisc restante care sunt stabile se pastreaza, pentru a preveni astfel aparitia artrozei .



De asemenea localizarea leziunii, cat si tipul leziunii pot influenta atitudinea terapeutica. Astfel, leziunile periferice din zona vascularizata a meniscului („red zone”) care sunt stabile au prognostic bun de regenerare, si de obicei asupra lor nu se intervine.

In schimb, leziunile din zona avasculara a meniscului („white zone”), care sunt

instabile , cauzeaza durere sau blocaj mecanic al genunchiului se preteaza la

ablata chirurgicala a fragmentelor. Leziunile cele mai comune ale meniscului care pot fi tratate prin meniscectomie partiala sunt ilustrate in imaginea de mai sus (longitudinala, oblica sau in „cioc de papagal” si radiara).

Exista si situatii particulare in care se poate prezerva meniscul lezat de la excizie, practicandu-se o sutura meniscală. In general, leziunile de tip longitudinal care sunt recente (pana in 4-6 saptamani), situate in zone vascularizate, la pacienti tineri (<40 ani) pot fi suturate, scazand astfel avansarea catre artroza. Daca exista posibilitatea efectuării unei suturi, veti fi anuntat inainte de operatie. Trebuie sa retineti insa ca decizia finala se va lua strict in momentul efectuării artroscopiei, cand ortopedul va evalua toate aspectele leziunii, cat si gradul de calitate al genunchiului dumneavoastra.

Riscurile artroscopiei

Desi sunt mult mai mici decat in cazul unei interventii chirurgicale sangerande, riscurile totusi exista. Complicatiile sunt FOARTE RARE fiind influentate de varsta pacientului si de starea generala de sanatate a acestuia. Pot interveni complicatii legate de anestezie (va vor fi prezentate de medicul anestezist), infectii la nivelul inciziilor, cicatrici, mici sangerari, discomfort, slabiciune musculara a membrului operat. Aceste complicatii apar rar si sunt usor tratabile.

*IMPORTANT

Anuntati medicul daca dupa operatie prezentati febra, frisoane, roseata persistenta la nivelul inciziilor, tumefactie (umflatura) importanta a genunchiului, dureri anormale in timpul mersului. O tumefactie moderata si un usor discomfort (jena dureroasa) sunt perfect normale in primele zile dupa operatie!!!

Recuperarea

Urmati cu strictete sfaturile ortopedului la externare!

- Umflatura moderata este normala dupa operatie. Pentru reducerea acesteia mentineti piciorul elevat (ridicat pe 2 perne) si aplicati o pungă cu gheata (nu direct pe piele) cate 10-15 minute pe ora in prima saptamana dupa operatie.
- Ingrijirea plagilor postoperatorii presupune pansamete la 2-3 zile cu betadine, mentinerea curata si uscata a zonei operate.
- In unele cazuri ortopedul recomanda folosirea carjelor sau a bastonului pentru a proteja membrul operat si efectuarea unor exercitii simple pentru intarirea musculaturii si recapatarea mobilitatii genunchiului.
- Cel putin o perioada nu veti avea voie sa practicati sporturi ce solicita puternic genunchiul (fotbal, tenis, handbal etc.), in schimb inotul sau mersul pe bicicleta fiind benefice recuperarii rapide.

Perioada completa de refacere variaza in functie de tipul leziunii, de sensibilitatea si constiinciozitatea fiecaruia. Daca lucrati la birou, va puteti intoarce la munca in prima saptamana dupa operatie. Restrictiile apar in ceea ce priveste munca fizica solicitanta, ridicarea greutatilor, catarari, practicarea anumitor sporturi si variaza ca timp in functie de leziune si se stabilesc de catre ortoped.

Concluzii

Un genunchi dureros nu este un genunchi normal!!! Daca ati suferit un traumatism la sport, un accident, daca genunchiul este umflat („apa la genunchi”), dureros sau blocat (nu il puteti intinde complet), **consultati un medic ortoped!!!**, care va stabili ce tratament vi se potriveste mai bine.

Daca vi se propune artroscopia, retineti ca este o interventie scurta, cu riscuri minime si recuperare rapida ce poate rezolva simplu o serie de leziuni care, netratate, se pot agrava si va pot distruge genunchiul.